
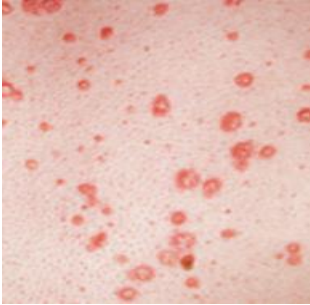




## Variantes morfológicas de psoriasis

<b>Psoriasis vulgar</b>	<p>Placas eritematosas, descamativas, distribuidas simétricamente, y localizadas en las salientes óseas. Puede afectar la piel cabelluda, región lumbosacra, nalgas y en ocasiones involucra la región genital. Es la forma más frecuente de psoriasis y se puede observar en 90% de los casos</p>	
<b>Psoriasis guttata</b>	<p>Erupción de pequeñas pápulas (0.5 a 1.5 cm) localizadas principalmente en la región superior del tronco y la región proximal de extremidades. Es frecuente encontrarla en adultos jóvenes</p>	
<b>Psoriasis inversa</b>	<p>También conocida como psoriasis flexora. Las lesiones se localizan en los pliegues mayores como las axilas, región genitocrural, y el cuello. La descamación es mínima o ausente. Se observa un eritema brillante bien delimitado localizado en áreas con contacto de piel a piel. Las escamas blanquecinas son mínimas o ausentes y la superficie de las lesiones se aprecia húmeda y brillante</p>	

## Variantes morfológicas de psoriasis

<b>Psoriasis eritrodérmica</b>	<p>Se trata de una presentación generalizada de la enfermedad que llega a afectar todos los sitios anatómicos, incluyendo la cara, manos, pies, uñas, tronco, y extremidades. Estos pacientes tienen una gran pérdida de calor debido a la vasodilatación generalizada, por lo que en ocasiones les provoca hipotermia o hipertermia en climas cálidos, así como edema en las extremidades inferiores</p>	
<b>Psoriasis pustular</b>	<p>Psoriasis pustulosa generalizada (von Zumbusch), se presenta con menor frecuencia; es una variante aguda que se caracteriza por fiebre, así como la erupción repentina de pústulas estériles de 2 mm de diámetro. Estas se diseminan sobre el tronco y extremidades, incluyendo lecho ungueal, palmas y plantas. Con frecuencia esta variante se ha asociado a desencadenantes como discontinuación de corticosteroides o infecciones recientes</p>	